# BÁO CÁO CA BỆNH LÂM SÀNG ÁP XE NÃO DO LAO Ở BỆNH NHÂN KHÔNG SUY GIẢM MIỄN DỊCH

**Nguyễn Thanh Bình[1], Đỗ Thị Tiền[1]**

Lao hệ thần kinh trung ương (CNS-TB) là thể lao nặng. Trong đó, áp xe não do lao (Tuberculous Brain Abscess) là biểu hiện hiếm gặp. Đặc biệt, ở những người bệnh không nhiễm HIV. Chúng tôi báo cáo một trường hợp nam 26 tuổi, nhập viện với triệu chứng co giật và liệt nửa người phải. Hình ảnh cộng hưởng từ (MRI) sọ não cho thấy tổn thương khối choán chỗ dạng viền (ring-enhancing lesion) và được chẩn đoán Toxoplasma não. Tuy nhiên, bệnh nhân không đáp ứng với điều trị nội khoa Toxoplasma não và các xét nghiệm HIV đều âm tính. Phẫu thuật dẫn lưu mủ và xét nghiệm vi sinh (Gene Xpert, AFB) sau đó đã xác định chẩn đoán là áp xe não do lao. Qua ca bệnh này, nhấn mạnh tầm quan trọng của việc xét nghiệm tìm lao sớm ở các khối tổn thương nội sọ ngay cả ở những bệnh nhân có miễn dịch bình thường.

**Từ khóa:** Áp xe não do lao, lao hệ thần kinh.

## GIỚI THIỆU

Áp xe não là một bệnh lý choán chỗ tại hệ thần kinh trung ương. Đây là một tình trạng cấp cứu, cần được chẩn đoán và điều trị kịp thời để giảm nguy cơ tử vong và những di chứng nặng nề nếu người bệnh được cứu sống [1,3]. Áp xe não có thể do nhiều căn nguyên gây ra. Đặc biệt, hay gặp là vi khuẩn sinh mủ. Ngoài ra, có thể do các loài nấm hoặc ký sinh trùng [3,5]. Bệnh thường được cho là có liên quan với các ổ nhiễm trùng ở vùng lân cận (tai, xoang, răng), hoặc lan truyền qua đường máu [5,9]. Theo y văn, trong các căn nguyên gây áp xe não có vai trò của vi khuẩn lao, mặc dù là bệnh hiếm gặp và việc chẩn đoán xác định thường khó khăn, cần dựa trên các bằng chứng vi sinh hoặc mô bệnh học [4,6]. Trong bài báo này, chúng tôi muốn giới thiệu một trường hợp áp xe não do vi khuẩn lao, với những bằng chứng trên thăm khám lâm sàng và các kết quả xét nghiệm đã làm chệch hướng chẩn đoán ban đầu. Từ ca bệnh này gợi ý tầm quan trọng của việc cần triển khai thêm các giải pháp chẩn đoán chuyên sâu, góp phần giảm tỷ lệ tử vong và di chứng. Đặc biệt, trong bối cảnh xu hướng gia tăng của bệnh lao cùng đại dịch HIV/AIDS [2,7].

*(1) Khoa Vi rút - Ký sinh trùng, Bệnh viện Bệnh Nhiệt đới Trung ương*

***Ngày nhận bài:*** *03/02/2026*
***Ngày phản biện xong:*** *25/3/2026*
***Ngày duyệt đăng:*** *15/5/2026*

***Người chịu trách nhiệm nội dung khoa học:*** *Nguyễn Thanh Bình, Bệnh viện Bệnh Nhiệt đới Trung ương*
*Điện thoại: 0983007855. Email: drbinhnhtd@gmail.com*

## TRÌNH BÀY CA BỆNH

Bệnh nhân nam, 26 tuổi, nghề nghiệp: Công nhân. Bệnh nhân có tiền sử viêm tai xương chũm và chấn thương đầu mặt cổ do tai nạn giao thông trước khi bị bệnh 1 năm. Về gia đình, có ông nội mắc lao phổi cách đây 10 năm (đã điều trị khỏi).

Khoảng 1 tháng trước nhập viện, người bệnh xuất hiện cơn co giật chân phải, sau cơn giật, chân phải cử động bình thường. 1 tuần trước khi vào viện, xuất hiện cơn co giật thứ 2, đau đầu nhẹ, đồng thời liệt nửa người phải, không sốt. Bệnh nhân được điều trị tại bệnh viện Đa khoa Vĩnh Phúc với chẩn đoán theo dõi Toxoplasma não bằng ceftriaxon, cotrimoxazol và solumedrol nhưng tình trạng bệnh không cải thiện.

Thăm khám lúc vào viện: Người bệnh tỉnh táo, thể trạng trung bình, không sốt (nhiệt độ 37oC), SpO2 96% khí phòng, mạch 90 chu kỳ/phút, HA 120/70 mmHg, trọng lượng 60 kg, chiều cao 166 cm. Tim nhịp đều, không có tiếng tim bệnh lý. Phổi rì rào phế nang rõ, không có rales. Bụng mềm, không trướng, gan lách không sờ thấy. Đại tiểu tiện bình thường.

Khám thần kinh liệt mềm không hoàn toàn nửa người phải, cơ lực 4/5, phản xạ gân xương bên phải giảm, Babinski: Âm tính, các dấu hiệu màng não âm tính.

**Các xét nghiệm đã làm**

Công thức máu: Hồng cầu: 5,12 T/L (Hb: 151 g/L), bạch cầu: 10,45 G/L (N: 75,8% - L: 15,8%), tiểu cầu: 301 G/L.

CRP: 2,1 mg/L.

Máu lắng sau 1 giờ: 8 mm, sau 2 giờ: 12 mm.

X-quang phổi (đọc kết quả và có hình ảnh phim) 07/11:

| | |
|---|---|
| 07/11:<br>Hình ảnh rốn phổi và các nhánh phế quản hai bên tăng đậm | |
| 02/12:<br>Hình ảnh X-quang tim phổi hiện chưa thấy bất thường | 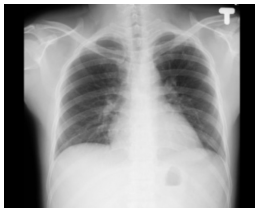 |

Xét nghiệm HIVAg/Ab: Âm tính.

Xét nghiệm CD4: 468,71 tế bào/mm$^3$ (21,31% - thấp). CD3: 1337,36 tế bào/mm$^3$(60,79% - bình thường) . CD8: 524,8 tế bào/mm$^3$ (23,85% bình thường).

Xét nghiệm dịch não tủy: 10 tế bào/mm$^3$, protein: 0,58 g/L (tăng nhẹ), glucose: 3,2 mmol/L, Clo: 127 mmol/L.

**Kết quả vi sinh**

Máu: A. Cantonensis IgM, Fasciola IgG, Echinococcus IgG, Cysticercosis IgM/IgG, Schistosoma masoni IgG, Toxocara IgG, S. stercoralis IgG, Gnathostoma IgG, Trichinella spiralis IgM, Toxoplasma IgM/IgG: Âm tính. Mycobacterium tuberculosis QuantiFERON (IGRA): Âm tính.

Dịch não tủy: AFB, vi khuẩn, vi nấm nhuộm soi: Âm tính, Genxpert, cấy vi khuẩn, vi nấm, lao: Âm tính.

Chẩn đoán hình ảnh (MRI sọ não): Đọc kết quả và có hình ảnh MRI.

| | |
|---|---|
| 03/11 (Bệnh viện Vĩnh Phúc)<br>Nốt choán chỗ thùy đỉnh Phải sát liềm đại não giảm tín hiệu viền trên T1,T2, tăng tín hiệu trên T2*, hạn chế khuếch tán trung tâm trên DWI/ADC kích thước 13 x 16 mm kèm phù não chất trắng rộng xung quanh, sau tiêm ngấm thuốc viền. Ngoài ra có vài nốt tổn thương rải rác bán cầu đại não hai bên tăng tín hiện trên Flair, đồng tín hiệu trên T1, không hạn chế khuếch tán trên DWI/ADC, không phù não xung quanh nốt lớn nhất 5 x 7 mm. Màng nhện vùng hố sau KT 20 x 22 mm.<br>Hệ thống xoang hàm mặt: Dày niêm mạc xoang hàm trái, xoang sàng, xoang bướm hai bên, tụ dịch tai giữa xoang chũm hai bên. | 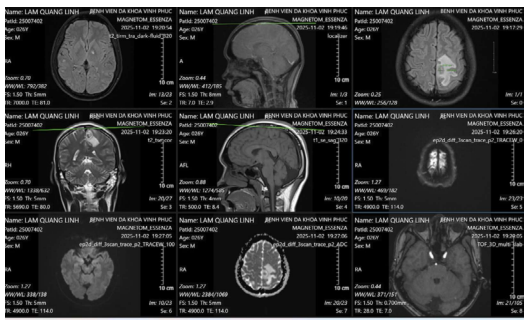 |

| | | | |
|---|---|---|---|
| 18/11<br>Nhu mô thùy trán - đỉnh trái có ổ tổn thương kích thước ~ 11 x 17 mm, tăng tín hiệu trên FLAIR, hạn chế khuếch tán DWI, phù não rộng xung quanh, sau tiêm ngấm thuốc viền.<br>Vị trí ranh giới chất trắng xám thùy trán phải có nốt kích thước ~ 3 mm trống tín hiệu trên T2*<br>Nang màng nhện vùng hố sau phải đường kính ~ 18 mm. | AxT2 Flair<br> 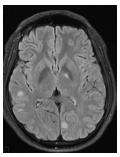 | Sag T1 Flair<br> 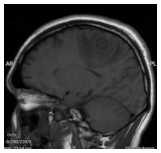 | axT2FSE<br> 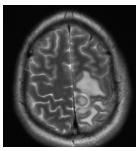 |
| | ADC<br> 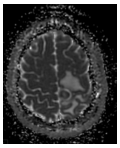 | AxDWI<br> 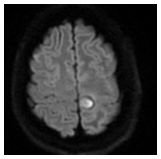 | AxT2*<br> 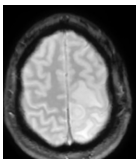 |
| | 3 Plane<br> 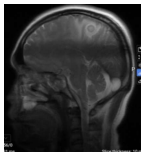 | | |

Dựa trên hình ảnh MRI sọ não (ngấm thuốc dạng viền) và tiền sử viêm tai xương chũm, bệnh nhân được chẩn đoán sơ bộ: Theo dõi Toxoplasma não/viêm tai xương chũm. Phác đồ điều trị bao gồm: Clindamycin + cotrimoxazol + dexamethason + depakin.

Sau 25 ngày điều trị, triệu chứng lâm sàng không cải thiện, bệnh nhân vẫn đau đầu âm ỉ (không sốt) và tổn thương trên MRI sọ não (ngày 2/11) không thuyên giảm, có hình ảnh cụ thể.

| | | | |
|---|---|---|---|
| 26/11<br>Nhu mô não vị trí ranh giới chất trắng - chất xám thùy trán - đỉnh trái có ổ tổn thương kích thước ~ 11 x 14 mm, tăng tín hiệu trên FLAIR, hạn chế khuếch tán DWI, phù não xung quanh, sau tiêm ngấm thuốc viền.<br>Vị trí ranh giới chất trắng xám thùy trán phải có nốt kích thước ~ 3 mm trống tín hiệu trên T2*<br>Nang màng nhện vùng hố sau phải đường kính ~ 18 mm.<br>Dày niêm mạc và tụ dịch xoang hàm, xoang bướm trái, xoang chũm hai bên. | AxT2 Flair<br> 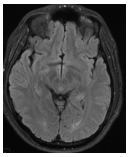 | Sag T1 Flair<br> 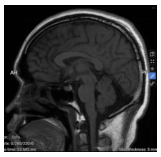 | axT2FSE<br> 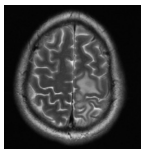 |
| | ADC<br> 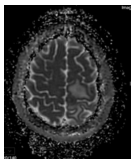 | AxDWI<br> 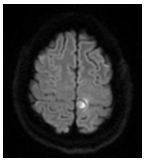 | AxT2*<br> 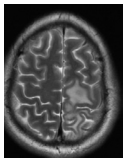 |
| | 3 Plane<br> | | |

Ngày 03/12, bệnh nhân được hội chẩn chuyên khoa ngoại thần kinh, chỉ định phẫu thuật lấy khối tổn thương vùng trán - đỉnh trái.

**Tóm tắt phẫu thuật:** Rạch da, bóc tách cân cơ, bộc lộ xương. Khoan xương, mở volet sọ, khâu treo màng cứng theo diện mở xương, mở màng cứng thấy viền phù não xung quanh nhiều, tổn thương là 01 khối tổn thương ranh giới tương đối rõ, cắt bỏ toàn bộ khối, cầm máu, vá màng cứng, đặt lại xương sọ, đặt một dẫn lưu dưới da, đóng vết mổ theo giải phẫu.

Thời gian phẫu thuật: 1 giờ 40 phút.

Trong quá trình mổ, bệnh phẩm mủ, khối tổn thương được lấy làm xét nghiệm vi sinh. Giải phẫu bệnh.

**Kết quả vi sinh** (tiêu chuẩn vàng):

- AFB trực tiếp nhuộm Ziehl-Neelsen: Trực khuẩn kháng cồn kháng toan +++.
- Gene Xpert MTB/RIF: Dương tính cao, không kháng rifampicin.
- Giải phẫu bệnh: Tổn thương viêm mạn tính kèm hoại tử áp xe hóa.

**Chẩn đoán xác định:** Lao não (Tuberculous Brain Abscess).

**Điều trị sau mổ**

Bệnh nhân được chuyển sang phác đồ điều trị lao não: SRHZ (streptomycin, rifampicin, isoniazid, pyrazinamid) kết hợp dexamethason và kháng sinh sau mổ.

Dẫn lưu dưới da được lưu 3 ngày, mỗi ngày ra khoảng 15 ml dịch.

Sau mổ ngày thứ 5, bệnh nhân hết sốt, nhiệt độ dao động 36,5 - 36,8$^{o}$C, bệnh nhân tỉnh táo, vết mổ khô, đã rút dẫn lưu, còn liệt nửa người phải cơ lực 4/5, toàn trạng ổn định.

## BÀN LUẬN

**Sự nhầm lẫn về hình ảnh học**

Tổn thương ngấm thuốc dạng viền (ring-enhancing lesion) trên MRI là dấu hiệu kinh điển của Toxoplasma não hoặc áp xe vi khuẩn, nhưng cũng gặp trong u não di căn và u lao (tuberculoma/abscess). Việc bệnh nhân có tiền sử viêm tai xương chũm càng củng cố hướng chẩn đoán áp xe do vi khuẩn thông thường.

**Yếu tố miễn dịch:** Toxoplasma não thường chỉ gặp ở bệnh nhân HIV/AIDS hoặc suy giảm miễn dịch nặng. Ở bệnh nhân này, HIV âm tính và CD4 rất cao (1337) lẽ ra là yếu tố để loại trừ Toxoplasma sớm hơn, nhưng hình ảnh học quá điển hình đã làm lu mờ lập luận này.

**Giá trị của xét nghiệm dịch não tủy (DNT):** Ở ca bệnh này, xét nghiệm lao DNT (Gene Xpert, cấy) đều âm tính. Điều này phù hợp với y văn: Áp xe não do lao thường khu trú và không phóng thích trực khuẩn lao vào khoang dưới nhện, khiến độ nhạy của xét nghiệm DNT thấp.

**Vai trò của phẫu thuật:** Phẫu thuật không chỉ giải quyết khối choán chỗ (giải áp) mà còn đóng vai trò tối quan trọng trong việc lấy bệnh phẩm chẩn đoán xác định khi điều trị nội khoa thất bại.

## KẾT LUẬN

Chúng tôi trình bày một trường hợp viêm não do lao, dạng u nang lao, ở một thanh niên trẻ tuổi, có nguồn lao hở trong gia đình. Tuy nhiên, các kết quả xét nghiệm chẩn đoán lao được thực hiện theo khuyến cáo hiện hành đều cho kết quả âm tính.

Qua trường hợp này cho thấy, việc cần thiết triển khai những kỹ thuật chuyên sâu, ngoài mổ bóc u lao, cần áp dụng các kỹ thuật chọc hút, mổ nội soi sinh thiết não là các phương pháp xâm lấn tối thiểu, giúp lấy mẫu mô bệnh phẩm để chẩn đoán bệnh, góp phần chẩn đoán sớm các bệnh lý u não.

## TÀI LIỆU THAM KHẢO


1. Bộ Y tế (2024). "Hướng dẫn chẩn đoán, điều trị và dự phòng bệnh lao" (Ban hành kèm theo Quyết định số 162/QĐ-BYT ngày 19/01/2024).
2. World Health Organization (WHO) (2022). WHO operational handbook on tuberculosis. Module 4: Treatment - drug-susceptible tuberculosis treatment. Geneva: World Health Organization.
3. Bộ môn Thần kinh - Trường Đại học Y Hà Nội (2022). "Thần kinh học lâm sàng (Tái bản có sửa chữa bổ sung)". NXB Y học.

4. Duan H, et al. (2023). "Surgical treatment of tuberculous brain abscess: A case series and literature review." Frontiers in Surgery. 2023;10:1088456.
5. Garg D, et al. (2021). "Evaluation and management of tuberculous brain abscess." Neurology India. 2021;69(7):198-202.
6. Kumar A, et al. (2021). "Tuberculous Brain Abscess in an Immunocompetent Patient: A Case Report." Cureus. 2021;13(6):e15578.
7. Huynh J, et al. (2022). "Tuberculous meningitis: progress and remaining questions." The Lancet Neurology. 2022;21(5):450-464.
8. Li Y, et al. (2022). "Clinical characteristics and treatment outcomes of cerebral tuberculosis: A retrospective study of 125 cases." International Journal of Infectious Diseases. 2022;118:143-150.
9. Singh G, et al. (2020). "Intracranial tuberculous abscesses: A surgical challenge." World Neurosurgery. 2020;144:e724-e730.
10. Bahr NC, et al. (2020). "Diagnostic accuracy of Xpert MTB/RIF Ultra for tuberculous meningitis in HIV-infected adults: a prospective cohort study." The Lancet Infectious Diseases. 2020.

# CLINICAL CASE REPORT TUBERCULOSIS-INDUCED BRAIN ABSCESS IN A NON-IMMUNOCOMPROMISED PATIENT

Central nervous system tuberculosis (CNS-TB) is a severe form of tuberculosis. Tuberculous brain abscess is a rare manifestation, particularly in non-HIV-infected patients. We report a case of a 26-year-old male admitted with seizures and right-sided hemiplegia. Cranial magnetic resonance imaging (MRI) revealed a ring-enhancing lesion and was diagnosed with cerebral toxoplasmosis. However, the patient did not respond to medical treatment for cerebral toxoplasmosis, and HIV tests were negative. Surgical drainage and subsequent microbiological testing (Gene Xpert, AFB) confirmed the diagnosis of tuberculous brain abscess. This case highlights the importance of early screening for tuberculosis in intracranial lesions, even in immunocompetent patients.

**Key words:** Tuberculous brain abscess, Central nervous system tuberculosis.